

# Inyección de Músculo Psoas Guiado por Radioscopia en Paciente con Lombocruralgia: Presentación de Caso Clínico

## Flouroscopy-Guided Psoas Muscle Injection in a Patient with Back Pain and Cruralgia: Case Report

Castromán, Pablo <sup>(1)</sup>; Ayala, Santiago <sup>(2)</sup>

### Resumen

Se comunica el caso clínico de una paciente con síndrome del músculo psoas iliaco izquierdo de severa intensidad (Escala Verbal Numérica de 8/10), de 9 meses de evolución. Inicialmente tratado como un síndrome radicular de las raíces L2 y L3. Ante el fracaso del tratamiento fisiátrico instituido así como falta de respuesta a las inyecciones espinales, se coordina para realizar inyección con anestésicos locales y corticoides del musculo psoas. Se realizó inyección guiada por radioscopia con una ligera variante de la técnica descrita clásicamente. Se obtuvo un buen resultado, logrando un alivio completo del dolor a los 20 minutos. A la semana, la paciente refería dolor leve (Escala Verbal Numérica de 2/10), manteniendo dicha respuesta al mes de procedimiento. Se discute la importancia del síndrome del Iliopsoas, así como la técnica de inyección guiada por radioscopia.

**Palabras clave:** dolor miofascial, síndrome de psoas, inyección del músculo psoas.

### Abstract

A case of a patient with left Iliopsoas syndrome of severe intensity (Numerical Verbal Scale 8/10) of 9 months of evolution is communicated.

Initially, it was treated as a radicular syndrome of L2 and L3 roots. Given the failure of physiatric treatment and the lack of response to spinal injections, psoas muscle injection with local anesthetics and steroids was scheduled.

Fluoroscopy guided injection was performed with a slight variation of the classical described technique. A good result was obtained achieving complete pain relief within 20 minutes of injection. A week later the patient had mild pain (Numerical Verbal Scale 2/10), maintaining the same level of pain a month afterward. The importance of the Iliopsoas syndrome and the fluoroscopy guided injection technique is discussed.

**Key words:** myofascial pain, psoas syndrome, psoas injection.

(1) Profesor Agregado, Departamento y Cátedra de Anestesiología. Hospital de Clínicas. Facultad de Medicina. Universidad de la República. Montevideo. Uruguay.

(2) Asistente. Departamento y Cátedra de Anestesiología. Hospital de Clínicas. Facultad de Medicina. Universidad de la República. Montevideo. Uruguay.

### Introducción

El Síndrome del Psoas o Iliopsoas es un complejo trastorno músculo-esquelético, de difícil diagnóstico, producido por una disfunción del músculo psoas, caracterizado por espasmo muscular (1). Debe distinguirse de la Tendinitis del Iliopsoas, donde existe inflamación del tendón del músculo en su inserción en el trocánter menor del fémur, con inflamación de la bursa (2).

El Síndrome del Psoas se expresa en el escenario de una lumbalgia, siendo la contractura muscular el mecanismo fisiopatológico del dolor (1). En este contexto, es frecuente que se manifieste por dolor lumbosacro al sentarse o pararse, con irradiación a región inguinal y cara anterior de muslo (lombocruralgia), simulando dolor radicular de las primeras raíces lumbares por patología discal (3).

El músculo psoas mayor se inserta en su extremo proximal a los cuerpos vertebrales de T12 a L4 y en las apófisis transversas de L1 a L5. Esta estructura muscular se une al músculo Iliaco para formar el músculo Iliopsoas a nivel de la pelvis, insertándose finalmente en el trocánter menor. Su rol principal es la flexión de la cadera, pero también juega un rol en el movimiento lateral de la columna vertebral. Se ha propuesto que un desbalance entre espasmo-estiramiento muscular puede conducir a lesión muscular y generar el síndrome (1). Se puede observar en ciertos tipos de ejercicios o deportes, pero también se ha descrito cuando hay discrepancias en la longitud de los miembros inferiores y en pacientes con alteraciones posturales, como puede observarse en la Discopatía Degenerativa Lumbar o en el Síndrome de Cirugía Fallida de Columna (4).

La inyección del músculo psoas es un procedimiento indicado para el alivio del dolor miofascial, cuando dicho músculo está involucrado en la lumbalgia, en casos en que el tratamiento conservador con relajantes musculares y fisioterapia fracasa, o en el contexto de un abordaje multidisciplinario que contemple a los procedimientos intervencionistas (5).

El procedimiento, en su forma clásica, se describe bajo radioscopia, por vía posterior, utilizando como sitio de entrada de la aguja un punto situado a 5 cm de la apófisis espinosa de la vértebra L3 (5).

El propósito de este trabajo es la presentación de un caso clínico de una paciente con un cuadro doloroso compatible con un Síndrome del Psoas, inicialmente catalogada por error como Síndrome Radicular Lumbar, tratada mediante la inyección del músculo psoas bajo radioscopia, con anestésicos locales y esteroides, utilizando una modificación del abordaje clásico.

## Caso Clínico

Paciente de sexo femenino, 51 años, médico, obesa, hipotiroidea, diabética no insulino requiriente, tratada con dieta e hipoglucemiantes orales. Con antecedente de una Meralgia Parestésica en miembro inferior derecho, de larga data tratada con Duloxetina y Pregabalina, con dolor actualmente controlado a ese nivel. Consulta por un dolor de 9 meses de evolución en región lumbar para-mediana izquierda, con irradiación glútea, a región inguinal y cara anterior de muslo izquierdo, sin fenómenos acompañantes. El dolor es referido por la paciente como intenso, 8/10 en una Escala Verbal Numérica (EVN), que se intensifica al flexionar la cadera sobre el tronco, con dificultad para mantener la posición sentada, calmando con la posición de pie y el decúbito dorsal. Se le realiza una Resonancia Magnética Nuclear de columna lumbosacra que informa Discopatía Degenerativa Lumbar, con Protrusiones Discales múltiples a nivel de L2-L2, L3-L4 y L4-L5 que estrechan el canal espinal. Partes blandas sin alteraciones. Interpretada inicialmente como un Síndrome Radicular Lumbar de raíces L2 y L3, se le realizan dos Inyecciones Epidurales de Corticoides (IEC) bajo radioscopia, con escasa respuesta. Es enviada a médico fisiatra quien, luego de realizar sesiones de fisioterapia poco efectivas, la envía nuevamente a Especialista del Dolor con el diagnóstico de Síndrome del Psoas. Dada la escasa respuesta a los

tratamientos no invasivos y el nuevo planteo diagnóstico, se propone una inyección de músculo psoas, con anestésicos locales y esteroides, con criterio diagnóstico y eventualmente terapéutico. En block quirúrgico, se coloca la paciente en posición decúbito ventral, se coloca vía venosa periférica y monitorización estándar de parámetros fisiológicos vitales. Se procede a asepsia de la región lumbar con clorhexidina alcohólica y se realiza un habón de anestesia sub-cutánea, situado a 5 cm de la apófisis espinosa de L3 a nivel de la apófisis transversa de esa vértebra, localizado con ayuda de radioscopia. Dado que dicho punto impresiona muy lateral y para evitar una punción renal accidental, se decide marcar un nuevo punto de entrada más medial, realizándose nuevo habón anestésico. Se introduce una aguja raquídea número 20G de 15 cm de longitud, en visión túnel, aproximadamente hacia la mitad de la apófisis transversa de L3 hasta hacer contacto óseo con dicha estructura. Luego se re-dirige la aguja rasante por encima de la apófisis transversa y se coloca el arco en C en posición lateral, adelantándose el extremo de la aguja hasta la unión de los 2/3 posteriores con el tercio anterior del cuerpo vertebral. En dicha posición, se inyectan 5 cc. de contraste no iónico (Omnipaque), reproduciéndose el dolor habitual de la paciente. Posteriormente, se inyecta una solución de 12 cc, conteniendo 50 mg de Triamcinolona y 7 cc de Lidocaína al 0,5%. La figura 1 muestra la posición final de la aguja en el enfoque lateral, luego de la inyección de contraste. En la figura 2 se observa el enfoque antero-posterior, luego de la inyección de contraste, dibujando la imagen radiológica clásica del músculo psoas. A los 20 minutos de realizada la inyección, la paciente refirió alivio completo del dolor, reapareciendo al día siguiente y durante 48 horas más para luego presentar mejoría progresiva del dolor. En el control a la semana, la paciente refería dolor leve, 2/10 de la EVN, manteniéndose así al mes del realizado el procedimiento.

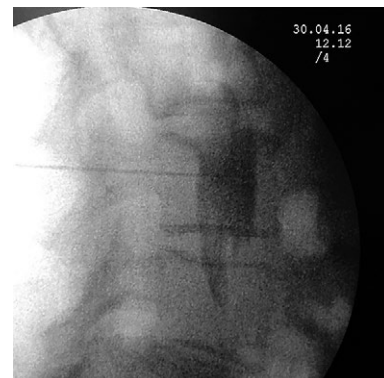


Figura 1. Enfoque radioscópico lateral luego de la inyección de contraste no iónico en el músculo psoas izquierdo. Obsérvese que el extremo de la aguja se sitúa en la unión de los dos tercios posteriores con el tercio anterior del cuerpo vertebral de L3, estando el trayecto de la aguja por encima y por debajo del plano de los neuro-fóramenes L2-L3 y L3-L4, reduciendo el riesgo de punción accidental de las raíces correspondientes.

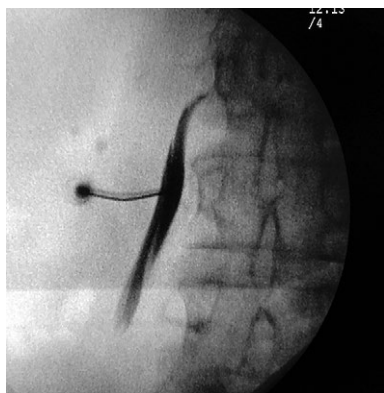


Figura 2. Enfoque radioscópico antero-posterior luego de la inyección de contraste no iónico en el Psoas izquierdo. Se observa la imagen del cuerpo del músculo Psoas y una de sus inserciones a nivel de la vertebra L2. Nótese que la aguja atraviesa rasante el borde superior de la apófisis transversa de L3 en su parte media, alejando la posibilidad de punción renal accidental.

## Discusión

El Síndrome del Psoas expresa clínicamente una situación de hipersensibilidad del músculo, debido a un exceso de uso o estimulación, o un patrón disfuncional de movimiento que lleva al espasmo muscular, lo que se encuentra en la base fisiopatológica del dolor (1). Este estado de hipersensibilidad se expresa en dolor miofascial, que en el caso del psoas, se encuentra en la región lumbar para-mediana, región glútea, ingle y cara anterior de muslo, como es el caso de nuestra paciente. La liberación de dicha tensión y la re-educación funcional del mismo, a través de la fisioterapia es el tratamiento inicial del dolor (1). Cuando estos objetivos no se logran, la inyección de anestésicos locales con o sin esteroides en el músculo es un tratamiento intervencionista recomendado (5).

La descripción clásica de la inyección del músculo Psoas por vía posterior se encuentra en los textos de tratamiento intervencionista del dolor (5). Con el paciente en decúbito dorsal, luego de adecuada asepsia, se marca el punto de entrada de la aguja bajo radioscopia en enfoque antero-posterior a 5 cm de la apófisis espinosa de L3, en visión túnel, avanzándose la aguja con el enfoque lateral hasta alcanzar la unión de los 2/3 posteriores con el tercio anterior del cuerpo vertebral (5).

Esta fue la técnica elegida en primera instancia, pero dicho punto quedó excesivamente lateral y, por temor a la punción renal accidental, se optó por utilizar como sitio de entrada el punto medio de la apófisis transversa de L3. Por otra parte, para evitar el pasaje de la aguja próximo al foramen intervertebral con el riesgo subsecuente de puncionar la raíz L3, se avanzó la aguja hasta contactar la apófisis transversa de L3, pasando luego rasante por encima de ella. Una modificación similar a la realizada con esta paciente

es planteada por Argawal y colaboradores, quienes proponen como punto de entrada el espacio entre las apófisis transversas de L2 y L3, en su mitad lateral (6). La asociación de anestésicos locales y esteroides, en un volumen aproximado de 10 cc, es lo que recomiendan utilizar en los textos consultados (6). La inyección del psoas también se ha descrito mediante la asistencia con ecografía (7).

La paciente presentaba un cuadro inicialmente catalogado como Síndrome Radicular Lumbar de los territorios L2 y L3, relacionado en primera instancia con una patología degenerativa discal, con protrusiones discales por debajo de L2, que podían explicar la sintomatología, y sobre cuya base se indicaron inyecciones epidurales de esteroides que fueron inefectivas. Si bien el Síndrome del Psoas es frecuentemente confundido en el contexto de una lumbocruralgia como el que presentó nuestra paciente y debe ser planteado como diagnóstico diferencial, muchas veces el síndrome coexiste con la patología crónica de columna, relacionándose en su fisiopatología. Edelstein propone que, cuando la patología de columna lumbar está presente, se observa un cambio en la función muscular del psoas. Se producen desbalances musculares que llevarían a una alteración funcional entre la columna lumbar y la cadera, generando un círculo vicioso que conduce a mayor alteración funcional del psoas (8).

La inyección de una solución de anestésicos locales en el músculo puede interrumpir esta secuencia y favorecer el tratamiento fisiátrico.

Si bien, suele incluirse en la denominación de Síndrome del Iliopsoas, la Tendinitis o Bursitis del Iliopsoas es una entidad clínica y fisiopatológicamente diferente, donde lo que predomina es el dolor a nivel inguinal, que se reproduce con la flexión activa de la cadera con dolor a la palpación de la ingle (2). Existe inflamación del tendón y de la bursa, accesible para la inyección por vía anterior cuando aquél atraviesa por delante de la articulación coxo-femoral. La inyección de la bursa a dicho nivel, con anestésicos locales y esteroides bajo radioscopia, se ha propuesto para el tratamiento de la Bursitis del Iliopsoas (9).

Finalmente, es importante descartar el Síndrome del Psoas Maligno. Este cuadro doloroso por cáncer se caracteriza por dolor a la flexión de la cadera con elementos de dolor neuropático por plexopatía lumbar, debido a cáncer metastásico que afecta al músculo directamente (metástasis intramusculares) o por infiltración por masas adenopáticas retroperitoneales (10, 12).

Dentro de los diagnósticos diferenciales, deben incluirse otras causas, músculo-esqueléticas y viscerales de dolor a nivel inguinal, como cáncer de colon, diverticulitis colónica, prostatitis, salpingitis, cálculos ureterales, bursitis femoral y artritis de cadera (1).

El Síndrome del Psoas es una causa de dolor lumbar miofascial, muchas veces no diagnosticada, que puede confundirse con un Síndrome Radicular Lumbar de raíces lumbares L2 y L3, que coexiste frecuentemente con patología crónica de columna lumbar como la

Discopatía Degenerativa Lumbar y el Síndrome de Cirugía Fallida de Columna, que se caracteriza por una disfunción del músculo psoas, que lleva a su espasmo y formación de puntos gatillo musculares. La inyección de una solución de anestésicos locales y esteroides en el músculo psoas, por abordaje posterior y bajo radioscopia, es una herramienta útil cuando el tratamiento con relajantes musculares y fisioterapia no logra controlar el dolor o en el contexto de un abordaje multidisciplinario del mismo. Se propone una leve variante técnica de la clásicamente descrita para la inyección del psoas, que puede teóricamente reducir el riesgo de punción renal o radicular accidental.

## Referencias Bibliográficas

- (1) Tufo A, Desai GJ, Cox WJ. Psoas syndrome: a frequently missed diagnosis. *J Am Osteopath Assoc.* 2012 Aug; 112(8):522-8.
- (2) Di Sante L, Paolini M, Di Benedittis S, Tognolo L, Santilla V. Groin pain and iliopsoas bursitis: Always a cause-effect relationship? *Journal of Back and Musculoskeletal Rehabilitation* 2014;27: 103-106
- (3) Al-Khodairy AT, Gobelet C, Nançoz R, De Preux J. Iliopsoas bursitis and pseudogout of the knee mimicking L2-L3 radiculopathy: case report and review of the literature. *Eur Spine J* 1997;6:336-341
- (4) Vázquez PF, Izquierdo RM, Pallares Delgado de Molina J. Infiltración de toxina botulínica en el iliopsoas por vía posterior. En: *Rehabilitación Intervencionista. Fundamentos y Técnicas.* JM Climent, P. Fenollosa y FM Martín del Rosario. Editorial Océano, 2013. 397-400
- (5) Lee AP, Prithvi RP, Jason RF. Lumbar myofascial blocks. In: Prithvi Raj P, Leland L, Serdar E, Peter SS, Steve DW, Gabar R, Michael H, David N, Ricardo RL, James EH, eds. *Interventional Pain Management: Image Guided Procedures.* 2nd ed. Philadelphia, PA:Elsevier Science; 2008:382-388
- (6) Agarwal A, Madabushi R, Tewari S, Gautam SK. Fluoroscopy-guided iliopsoas injection: a modified approach. Letter to the Editor. *Pain Practice* 2016; 16(2):E46-E47
- (7) Finkelstein I, Katsis E, Ko G, Freund B, Jag D. Ultrasound- guided injection of the psoas muscle with Botulinum Toxin A: novel approach to treating chronic low back pain *Toxicon* 2008; June 51(1): 47 (Supplement)
- (8) Edelstein J. Rehabilitating psoas tendonitis: a case report. *HSS Journal.* 2009;5(1):78-82.
- (9) Maher P, Cardozo E, Singh JR. Technique for fluoroscopically guided injection for iliopsoas bursitis. *Am J Phys med Rehabil* 2014;93(12):1105-1106
- (10) Agar M, Broadbent A, Chye R. The management of malignant psoas syndrome: case reports and literature review. *J Pain Symptom Manage.* 2004 Sep; 28(3):282-93.
- (11) Stevens MJ, Gonet YM. Malignant psoas syndrome: recognition of an oncologic entity. *Australas Radiol.* 1990 May; 34(2):150-4.
- (12) Stevens MJ, Atkinson C, Broadbent AM. The malignant psoas syndrome revisited: case report, mechanisms, and current therapeutic options. *J Palliat Med.* 2010; 13(2):211-6.

## Conflicto de Interés:

Autor (es) no declaran conflictos de interés en el presente trabajo.

Recibido el 12 de Junio de 2016, aceptado para publicación el 10 de Julio de 2016.

Correspondencia a:  
Dr. Pablo Castromán Espasandin  
Departamento y Cátedra de Anestesiología.  
Facultad de Medicina. Universidad de la  
República.  
Montevideo. Uruguay.  
E-Mail: pcastroman@hotmail.com